

# 22. SETKÁNÍ MLADÝCH OFTALMOLOGŮ

PROGRAM



**23. – 24. června 2023**  
Hotel Jezerka, Seč

[www.csmo.cz](http://www.csmo.cz)

Pořadatel:

**Česká společnost mladých oftalmologů**

Odborný garant:

**prof. MUDr. Jarmila Heissigerová, MBA, Ph.D.**  
**Oční klinika VFN a 1. LF UK Praha**

Akreditovaná akce č. 112098 systému celoživotního vzdělávání je garantována ČLK a hodnocena 7 kreditními body.

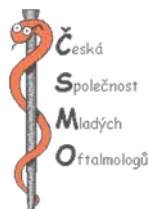Vzdělávací akce je pořádána dle Stavovského předpisu č. 16 ČLK.

ORGANIZAČNÍ ZAJIŠTĚNÍ:

**Galén-Symposion, s.r.o.**

**Břežanská 10, 100 00 Praha 10**

**www.gsymposion.cz**



### Generální partner:



### Hlavní partneři:



### Sponzoři:



### Partneři:



### Vystavovatelé:



## VŠEOBECNÉ INFORMACE

**Místo konání:** . . . . . hotel Jezerka, Seč

**Datum konání:** . . . . . 23. - 24. 6. 2023

### REGISTRACE

Po celou dobu konání setkání je umístěna vedle recepcce.

#### Registrační hodiny:

čtvrtek 22. 6. 2023 . . . . . 16.00 - 19.00

pátek 23. 6. 2023 . . . . . 8.30 - 18.00

sobota 24. 6. 2023 . . . . . 8.30 - 13.00

### REGISTRAČNÍ POPLATKY

Členové ČSMO a oftalmologové do 35 let . . . . . 2 200 Kč

Ostatní účastníci . . . . . 2 500 Kč

**V ceně registrace je vstup na veškerý odborný program, kongresové materiály, občerstvení v průběhu celého odborného programu, sobotní oběd.**

Uhrazené registrační poplatky se v případě neúčasti nevracejí.

Daňové doklady vystavíme na vyžádání na adrese: [finance@gsymposion.cz](mailto:finance@gsymposion.cz) nebo přímo při registraci v místě konání.

### UBYTOVÁNÍ

Ubytování je zajištěno podle závazných přihlášek.

V případě dotazů se obračejte na:

**Zuzana Strouhalová - registrace a ubytování**

e-mail: [registrace@gsymposion.cz](mailto:registrace@gsymposion.cz)

### CERTIFIKÁTY

Certifikáty si budete moci vyzvednout od **pondělí 26. června od 15.00 hod.**

na webových stránkách **[www.gsymposion.cz/certifikat](http://www.gsymposion.cz/certifikat)**.

## APLIKACE S ODBORNÝM PROGRAMEM DO MOBILNÍCH ZAŘÍZENÍ

**Pro stažení aplikace načtete QR kód Vaším telefonem či tabletem.  
Automaticky budete přesměrováni na aplikaci.**



# ODBORNÝ PROGRAM

## PÁTEK 23. ČERVNA 2023

- 9.30 – 11.30 **Kurz: Rohovkové dystrofie** *Skalická P., (kolektiv VFN)*  
za podpory firmy Ursapharm
- 9.30 – 11.30 **Kurz: Vybrané kapitoly z neurooftalmologie** *Bydžovský J., (kolektiv VFN)*  
za podpory firmy Théa-Glimcare
- 9.30 – 11.30 **Kurz: Katarakta hladce a obrace** *Studený P.*  
za podpory firmy Alcon
- 12.00 – 13.00 **Oběd** *(individuálně)*

### 13.00 – 15.15 1. ČÁST ODBORNÉHO PROGRAMU

*předsednictvo: Klímešová T., Blohoňová J.*

#### Oční forma rosacey u dětí - kazuistika

*Motešická S.*

Nemocnice pardubického kraje a.s., Pardubická nemocnice

#### Záchyt keratokonu ve všeobecné ambulanci

*Klímešová T., Miškelová A.*

Oční klinika Horní Počernice

#### EDOF čočky (symposium firmy Alcon)

*Studený P.<sup>1</sup>, Novotný T.<sup>2</sup>, Skorkovská Š.<sup>3</sup>*

<sup>1</sup>Oční klinika 3. LF a Fakultní nemocnice Královské Vinohrady, Praha

<sup>2</sup>Krajská nemocnice Tomáše Bati ve Zlíně

<sup>3</sup>Oční klinika NeoVize Brno

#### Slzný film a problematika syndromu suchého oka

**(symposium firmy Ursapharm)**

*Kokošková E.*

Oční klinika Fakulty zdravotnických studií Univerzity J.E.Purkyně v Ústí nad Labem a Krajské zdravotní, a.s. - Masarykovy nemocnice v Ústí nad Labem, o.z.

#### Nelaserové korekce ametropie

*Novotný T.*

Krajská nemocnice Tomáše Bati ve Zlíně

#### Korekce rohovkového astigmatismu v operaci katarakty

*Skorkovská Š., Mašková Z., Timková Z.*

Oční klinika NeoVize Brno

#### Dvoufázová kapsulorexe

*Novák J.*

Nemocnice pardubického kraje a.s., Pardubická nemocnice

#### Moderní léčba glaukomu bez konzervantů (symposium firmy Santen)

*Beroušková B.*

Oční klinika Lexum Praha

#### Kortikoidy a jejich role a použití v oftalmologii (symposium firmy Abbvie)

*Heissigerová J.*

Oční klinika 1. LF UK a VFN

15.15 – 16.00 **přestávka**

### 16.00 – 18.00 2. ČÁST ODBORNÉHO PROGRAMU

*předsednictvo: Ernest A., Tarková A.*

#### Odborný kvíz (ceny věnuje firma CMI)

*Zaydlar T.*

Oční klinika 1.LF UK a VFN v Praze

#### Nález na zrakovom nerve. Čo nás neprekvapí a čo už áno

*Tarková A.*

Fakultná nemocnica Nitra, Očná klinika

#### Léčba diabetického makulárního edému depotním dexamethasonem ve Frýdku

*Maciejczyk T.*

Beskydské oční centrum, Nemocnice ve Frýdku-Místku

#### Bilaterální venózní okluze ve 20. a 21. století

*Lorenc T., Rusňák Š.*

Oční klinika FN Plzeň

#### VABYSMO 1-2-3 (symposium firmy Roche)

#### Poznatzky z klinických studií

*Lorenc T.*

Oční klinika FN Plzeň

#### První zkušenosti s léčivým přípravkem VABYSMO

*Penčák M.*

Oční klinika 3.LF a Fakultní nemocnice Královské Vinohrady, Praha

#### Operace odchlípené sítnice u polyfakického pacienta s parciální sekluzí zornice - kazuistika

*Straňák Z., Veith M.*

Oční klinika 3.LF a Fakultní nemocnice Královské Vinohrady, Praha

# ODBORNÝ PROGRAM

## Irvine-Gassův syndrom – kazuistika

Dušek O., Brichová M., Klímová A., Huňa L., Betková J., Skalická P.

Oční klinika 1. LF UK a VFN v Praze

## OCT biomarkery v léčbě DME

Ernest A.

Oční klinika 3. LF a Fakultní nemocnice Královské Vinohrady, Praha

## Sítinové kazuistiky

Ernest A.<sup>1</sup>, Zaydlar T.<sup>2</sup>, Rejholcová D.<sup>1</sup>, Penčák M.<sup>1</sup>, Červený P.<sup>3</sup>

<sup>1</sup>Oční klinika 3. LF a Fakultní nemocnice Královské Vinohrady, Praha

<sup>2</sup>Oční klinika 1. LF UK a VFN v Praze

<sup>3</sup>Oční centrum Solomonis s.r.o Chomutov

## SOBOTA 24. ČERVNA 2023

### 9.00 – 11.00 3. ČÁST ODBORNÉHO PROGRAMU

*předsednictvo: Hrbáček O., Pohanka J.*

#### Primární Sjögrenův syndrom

Vergaro A., Klímová A., Betková J., Huňa L., Skalická P.

Oční klinika 1. LF UK a VFN v Praze

#### Kontuze oka – kazuistika

Kabešová H., Zaydlar T., Hladíková Z., Dvořák J.

Oční klinika 1.LF a VFN v Praze

#### Objemný meningeom sedla 51letého pacienta

Němečková B., Kozlová, L.

Oční klinika Horní Počernice

#### Pooperační péče v kataraktové chirurgii dnes a v budoucnu (symposium firmy Santen)

Baumruk M.

Oční klinika FN Plzeň, Oční centrum SOMICH, Oční oddělení Klatovské nemocnice

#### Karcinom z Merkelových buněk v oblasti horního víčka

Hrbáček O., Pechancová M.

Nemocnice Litomyšl

#### Nádory orbity, chirurgický přístup

Pohanka J.

Krajská nemocnice Tomáše Bati ve Zlíně

## Elektrofyzilogické kazuistiky z BOC

Michalčák T.

Beskydské oční centrum, Nemocnice ve Frýdku-Místku, příspěvková organizace

## Neurotrip 23 – je a není se čeho bát...

Kasl Z.

Oční klinika FN Plzeň

## SOE YO 2023 - zajímavosti z kongresu, aktivity a tipy pro mladé oftalmology

Dušek O.<sup>1</sup>, Tesař J.<sup>2</sup>

<sup>1</sup>Oční klinika 1. LF UK a VFN

<sup>2</sup>Oční klinika 1. LF UK a ÚVN

## Obrovský osteom u dětského pacienta – kazuistika

Kratky V.

Queen's University, Kingston, ON Canada

11.00 – 11.30 **přestávka**

### 11.30 – 12.45 4. ČÁST ODBORNÉHO PROGRAMU

*předsednictvo: Hrbáček O., Pohanka J.*

#### Suché oko a příprava pacienta k operaci katarakty (symposium firmy Théa)

Němec P.

Oční klinika 1. LF UK a ÚVN

#### OCT škola (za podpory firmy Roche)

Němec P.

Oční klinika 1. LF UK a ÚVN

12.45 – 14.00 **Oběd**

14.00 – 18.00 **Posterová sekce**

## Oční forma rosacey u dětí – kazuistika

**Autor:** Motešická S.

**Pracoviště:** Oční oddělení Nemocnice Pardubického kraje, a.s., Pardubická nemocnice

**Úvod:** Rosacea je chronické zánětlivé kožní onemocnění, které může až v 58 % případů postihovat oči a až ve 20 % může oční postižení předcházet onemocnění kůže. Rosacea a její oční forma je u dětí obtížně diagnostikovatelná vzhledem k tomu, že kožní postižení ještě nemusí být vyjádřeno, což vede k oddálení správné diagnózy a včasné nasazení léčby. Navzdory intenzivní léčbě je často nález u dětí refrakterní.

**Metodika:** V tomto kazuistickém sdělení bude prezentován případ pacientky s pozdně diagnostikovanou oční formou rosacey.

**Výsledky:** Pacientka, 5 let a 3 měsíce, anamnesticky byla od 2 let věku sledována ve spádové oční ambulanci pro recidivující chalasia a chronickou keratokonjunktivitidu, nyní odeslána pro vřed rohovky. Po nasazení intenzivní lokální a celkové terapie dochází ke zlepšení očního nálezu.

**Závěr:** Sdělení má za cíl upozornit na poddiagnostikovanost oční formy rosacey nejen u dětských pacientů.

## Záchyt keratokonu ve všeobecné ambulanci

**Autoři:** Klimešová T., Miškelová A.

**Pracoviště:** Oční klinika Horní Počernice

Základní informace a charakteristika keratokonu, možnosti diagnostiky a terapie. Prezentace konkrétních případů pacientů, se kterými je možné se setkat při běžném provozu ve všeobecné ambulanci.

Cílem našeho sdělení je poukázat na důležitost časného záchytu, dispenzariace a prevenci rizik spojených s tímto onemocněním.

## Nelaserové korekce ametropie

**Autor:** Novotný T.

**Pracoviště:** Oční oddělení, Krajská nemocnice T. Bati, a.s., Zlín

**Cíl:** Jde o přehledovou přednášku, která má popsat základní refrakční zákroky mimo laserových. Seznámit s jejich indikacemi a kontraindikacemi zejména se zaměřením na věk pacienta. Dále budou prezentovány základní optické principy multifokálních nitroočních čoček a chyby, které vznikají při špatné interpretaci dat z autorefraktometru.

## Korekce rohovkového astigmatismu v operaci katarakty

**Autor:** Skorkovská Š., Mašková Z., Timková Z.

**Pracoviště:** Oční klinika NeoVize Brno

Předmětem přednášky je přehled současných možností korekce rohovkového astigmatismu při operaci katarakty, torické nitrooční čočky, vliv umístění rohovkového řezu na korekci astigmatismu a využití navigačních systémů při implantaci torických čoček. V přednášce budou prezentovány i výsledky implantace torických čoček při operaci katarakty a jejich vliv na výslednou zrakovou ostrost.

## Bilaterální větвовá venózní okluze ve 20. a 21. století

**Autor:** Lorenc T., Rusňák Š., MFidranská H.

**Pracoviště:** Oční klinika FN Plzeň

**Úvod:** Krátký přehled vyšetřovacích způsobů ve 20. a 21. století. Porovnání dvou hlavních léčebných postupů (laserové a intravitreální terapie (ivt.)) CRVO a jejich výsledků u obou očí jednoho pacienta, každé terapeuticky ošetřené odlišným způsobem.

**Použité metody:** Retrospektivní analýza dat, sledování vývoje zrakové ostroty, optická koherenční tomografie (OCT) s měřením centrální retinální tloušťky (CRT), foto očního pozadí a OCT angiografie.

**Výsledky:** Pravé oko: 6x ivt. aplikace triamcinolonu, fokální laserová terapie, PPV s peelingem epiretinální membrány a membrána limitans interna, aktuální vizus 0,4 s max. korekcí. Proběhla i konzultace v Olomouci se zvážením laserové terapie arteriolární konstrikce, kterou nešlo provést pro špatnou spolupráci pacienta při výkonu.

Levé oko: žádná ivt. terapie, fokální laserová koagulace sítnice provedená v 90. letech minulého století, aktuální vizus 1,0 s max. korekcí, pozn. v druhé době doplněna PPV pro výrazný sklivcový zákal před makulou, poté opět vizus 1,0

**Závěr:** Důležitý je nejen individuální přístup k pacientům, ale i k jejich jednotlivým očím. Zvažujeme i alternativy obecně uznávaných doporučení.

## Léčba diabetického makulárního edému depotním dexamethasonem ve Frýdku

**Autor:** Maciejczyk T.

**Pracoviště:** Beskydské oční centrum, Nemocnice ve Frýdku-Místku

**Úvod:** Diabetická retinopatie je nejčastější mikrovaskulární komplikací diabetes melitus a je hlavní příčinou ztráty zraku u pracující populace v západním světě. Slepota je nejčastěji způsobena diabetickým makulárním edémem (DME), zejména u diabetiků 2. typu.

**Cíl:** Vyhodnotit účinnost a bezpečnost intravitreální léčby depotním dexamethasonem u pacientů s DME na podkladě funkčních a anatomických výsledků a elevace nitroočního tlaku (NOT).

**Metodika:** Do souboru bylo zařazeno celkem 36 očí u 29 diabetiků 2. typu s DME. Hodnotila se nejlépe korigovaná zraková ostrost na ETDRS optotypech, centrální retinální tloušťka a NOT. Celková doba sledování léčby byla dva roky.

**Výsledky:** Největší zisk písmen, který koreloval s největším poklesem centrální retinální tloušťky, jsme pozorovali třetí měsíc od injekce. U většiny pacientů poté došlo opět k nárůstu edému a byla aplikována další injekce. Pokud došlo k významné elevaci NOT, byla patrná mezi prvním a druhým měsícem od injekce.

**Závěr:** Prokázali jsme funkční i anatomický efekt a bezpečnost léčby DME depotním kortikosteroidem podaným intravitreálně. Nezaznamenali jsme žádný případ sterilní či infekční endoftalmitidy, hemoftalmu nebo odchlípení sítnice.

## Operace odchlípené sítnice u polyfakického pacienta s parciální sekuzí zornice - kazuistika

**Autor:** Straňák Z., Veith M.

**Pracoviště:** Oční klinika 3. LF a Fakultní nemocnice Královské Vinohrady, Praha

Na jaře roku 2023 nám byl referován komplikovaný pacient po operaci katarakty a následné I/A čočkových hmot a repozici IOL. Po roce pak přichází pro subluzovanou IOL do sulcus ciliaris. Byla tedy provedena sekundární implantace AC IOL bez explantace PC IOL a nyní, po přechodné hypotonii neznámého původu, přichází pro náhlou ztrátou zraku s ultrazvukem diagnostikovanou amocií sítnice a nutností další operace. Jak se postavit k takovému výkonu, jak výkon probíhal, jaké byly rozhodovací procesy na takovém oku a jaký je výsledek bude předmětem tohoto sdělení.

## Irvine-Gassův syndrom - kazuistika

**Autor:** Dušek O., Břichová M., Klímová A., Huňa L., Betková J., Skalická P.

**Pracoviště:** Oční klinika 1. LF UK a VFN v Praze

**Úvod:** Irvine-Gassův syndrom neboli cystoidní makulární edém po operaci katarakty se řadí mezi nejčastější příčiny poklesu vízu po této operaci. Cílem sdělení je prezentovat kazuistiku pacienta s touto komplikací, dále rizikové faktory a možnosti řešení zmíněného stavu.

**Metodika:** Kazuistické sdělení.

**Výsledky:** 80letý pacient, střední myop, podstoupil nejprve nekomplikovanou operaci senilní katarakty s implantací umělé nitrooční čočky do vaku na jiném pracovišti, poté za měsíc zadní lamelární keratoplastiku (DMEK) pro bulózní keratopatii levého oka (LO) na našem pracovišti. Nejlépe korigovaná zraková ostrost (NKZO) do dálky se zlepšila po DMEK z 0,1 na 0,5 s korekcí -3,0 dioptrie (D). Šest týdnů po DMEK byl zjištěn pokles NKZO LO na 0,2 a diagnostikován cystoidní makulární edém (CME) s centrální foveální tloušťkou (CFT) 659 um. Lokální protizánětlivá terapie nepafenakem a celková antiedematózní terapie aescinem nebyly účinné, proto byl po 2 týdnech aplikován parabulbárně depotní dexametazon. Z důvodu nedostatečného efektu byl poté aplikován depotní dexametazon i intravitreálně, který vedl k ústupu CME na CFT 393 um. Kvůli



steroidní elevaci nitroočního tlaku užíval pacient dočasně lokální i celková antiglaukomatika. Pro počínající recidivu CME a epimakulární membránu (EMM), proto při dalším nárůstu edému zvažujeme chirurgické řešení cestou pars plana vitrektomie s peelingem EMM. Nyní je pacientova NKZO LO do dálky 0,6, do blízka Jäger číslo 1,0 s adicí +3,0 D a CFT 489 um. Operaci katarakty pravého oka, kde je NKZO 0,5 a rovněž přítomna EMM zatím neindikujeme.

**Závěr:** Na patogenezi CME se u pacienta podílelo více faktorů. Významný podíl měla epimakulární membrána, dále dvě oční operace v krátkém intervalu a také vyšší věk pacienta. Intravitreálně aplikovaný depotní dexametazon vedl k dočasnému ústupu edému, ale až chirurgické řešení by mohlo vést k trvalému poklesu edému a stabilizaci nálezu, ale výsledek je vzhledem k stavu oka nepředvídatelný. Pooperační průběh a terapie u prvního operovaného oka může často posloužit jako návod k modifikaci postupu u druhého oka.

## OCT biomarkery v léčbě DME

**Autor:** Ernest A.

**Pracoviště:** Oční klinika 3. LF a FNKV, Praha 10, Oční centrum Somich

Vývoj OCT jde neustále dopředu a zvyšuje se rozlišovací schopností přístrojů. U předchozích verzí jsme byli schopni posoudit, zda-li edém je nebo není přítomný. U novějších zařízení jsme schopni pozorovat přítomnost odlišných morfologických změn, tzv. biomarkerů. Jejich výzkum by mohl přinést nový vhled do léčby diabetického makulárního edému. Celá řada publikací již menší či větší význam těchto biomarkerů dokazuje. Autor v přednášce představí sledované biomarkery a demonstruje význam jejich sledování formou krátkých kazuistik.

## Kontuze oka - kazuistika

**Autor:** Kabešová H., Zaydlar T., Hladíková Z., Dvořák J.

**Pracoviště:** Oční klinika, Všeobecná fakultní nemocnice v Praze a 1. lékařská fakulta, Univerzita Karlova

**Úvod:** Kontuze oka se řadí mezi tupá a uzavřená poranění. Mechanismus vzniku může být přímý i nepřímý. Dochází ke kompresi oka, tzn. nejprve ke stlačení

a zkrácení bulbu s následným kompenzatorním prodloužením oka. V naší práci jsme se snažili představit správný diagnostický postup a současně bylo cílem definovat možné oční komplikace vzniklé během poranění a jejich léčebná řešení.

**Metodika:** Kazuistické sdělení

**Výsledky:** Cílem je představit kazuistiku 24letého pacienta, který byl na naše pracoviště odeslán ke konziliárnímu vyšetření pro zhoršené vidění a zvažení dalšího léčebného postupu po výbuchu pyrotechniky před levým okem. Visus levého oka při vstupním vyšetření byl 0,12 s hypermetropickou korekcí excentricky. Nitrooční tlak byl hraniční. Nález na předním segmentu zahrnoval nachytné erytrocyty na endotelu rohovky, buňky v přední oční komoře, plegickou širokou zornici a incipientní zákal čočky. Při vyšetření zadního segmentu, bez AM (z důvodu plegické zornice), byly patrné ruptury cévnatky v centru a periférii sítnice, četná ložiska subretinách hemoragií a odchlípení sítnice v periférii, bez detekce trhlin. Doplněné vyšetření OCT potvrdilo ložiska krvácení pod sítnici. Pacienta jsme tedy indikovali k operačnímu výkonu, pars plana vitrektomii, s ošetřením sítnice exokryokoagulací v místech elevované sítnice a ora abris. Na závěr operace byl vyplněn sklivcový prostor silikonovým olejem. Během pooperačních kontrol byl popsán klidný nález, s přetrvávající plegií zornice, zákalem čočky a jizevnatými změnami v centru po předchozí ruptuře choroidey, které potvrdil nález na OCT a byly příčinou trvajících zhoršené CZO. Pacient byl po třech měsících indikován k dalšímu nitroočnímu výkonu, vypuštění silikonového oleje a výplachu přední oční komory pro emulzifikaci SO. Oční nález pacienta je nyní stabilní, sítnice přiložena, ale pro jizvy v centru vidění snížená centrální zraková ostrost, kdy nepředpokládáme zlepšení.

**Závěr:** Naše práce měla poukázat na nejčastější komplikace související s prodělaným traumatem oka, včetně nejrizikovějších a léčebně neovlivnitelných ruptur choroidey, které vedou k postupnému jizvení. Pokud tyto změny zasahují centrum, prognóza týkající se výsledné CZO je špatná a minimálně měnná. Kromě těchto teoretických poznatků bylo cílem poukázat i na správný diagnostický postup, vždy adekvátně zvážit použití lokálních mydriatik a vyloučit penetrující a perforující poranění oka.



## Objemný meningeom sedla 51letého pacienta

**Autor:** Němečková B., Kozlová L.

**Pracoviště:** Oční klinika Horní Počernice

**Úvod:** Meningeom patří mezi časté benigní nádory vyskytující se nejčastěji kolem 45. roku. Klinické příznaky bývají různorodé a odvíjejí se od umístění nádoru. Diagnostika je založena na zobrazovacích metodách – CT či ještě přesnější MRI, ke zvýraznění často bohatého krevního zásobení lze využít angiografii. Základem léčby je chirurgické odstranění, které může být následně doplněno ozářením (gama nožem).

**Metodika:** Kazuistické sdělení.

**Výsledky:** Prezentovaná kazuistika zachycuje zlepšení zrakové ostrosti a zmenšení výpadů v zorném poli po chirurgické terapii.

**Závěr:** Kazuistika prokazuje důležitost zobrazovacích metod i při dobrém neurotopickém nálezu a schopnost rekurence zrakových funkcí.

## Karcinom z Merkelových buněk v oblasti horního víčka

**Autor:** Hrbáček O., Pechancová M.

**Pracoviště:** Oční oddělení Litomyšl, NEMPK a.s.

**Úvod:** Karcinom z Merkelových buněk je vzácný neuroendokrinní nádor s agresivním biologickým chováním. Jeho incidence je 0,4 na 100 000 obyvatel. Dle klinických studií je 40-75% těchto nádorů lokalizovaných do oblasti kůže hlavy a krku. Pokud se nádor vyskytuje v obličeji, nejčastěji je lokalizován v oblasti tváří (asi 50%), v oblasti víček je lokalizováno asi 10% nádorů obličeje.

Pro klinický obraz tohoto nádoru je typický rychlý růst v průběhu týdnů až měsíců. Projevuje se zpravidla jako tuhý, solidní, polokulovitý červený až lividně zbarvený tuber o velikosti 1–3cm.

**Metodika:** kazuistické sdělení

**Výsledky:** 29. 11. 2023 se na naše oddělení dostavil pacient se zvětšující se bouličkou pravého horního víčka. Jednalo se o podkožní nodulus o velikosti zhruba 1,5 centimetru, který byl lokalizován v temporální části horního víčka pod linií obočí. Útvar byl tuhý, ale nevykazoval žádné změny zbarvení ani známky porušení kožního krytu. Vzhledem k lokalizaci útvaru bylo doplněno CT vyšetření a vyloučen vztah k slzné

žláze. Následně byla provedena dne 20.12.2023 excize. Histologicky byl prokázán karcinom z Merkelových buněk, excize nebyla dostatečně radikální. Dne 26.1.2023 bylo přistoupeno k reexcizi s odběrem kontrolních vzorků ze zdravé tkáně na spodině a po stranách operační rány. K překrytí kožního defektu byl zvolen přesun volného laloku z horního víčka druhého oka. Histologické vyšetření reexcize již neprokázalo přítomnost nádorových buněk, stejně tak kontrolní vzorky byly negativní. Pacient byl k dalšímu došetření odeslán na onkologii. UZ nález v oblasti spádových lymfatických uzlin byl negativní, stejně tak celotělové PET/CT neprokázalo žádné metastázy. Kosmetických efekt operace s využitím volného laloku je velmi dobrý. Pacient zůstává nadále v naší dispenzární péči a péči onkologické ambulance.

**Závěr:** Karcinom z Merkelových buněk je vzácný karcinom, který se také může vyskytnout v oblasti víček. Klinický obraz tohoto nádoru může být často zavádějící a může připomínat jiné benigní či maligní útvary, což znesnadňuje jeho diagnostiku a úspěšnost primární chirurgické intervence.

## Elektrofyzilogické kazuistiky z BOC

**Autor:** Michalčák T.

**Pracoviště:** Beskydské oční centrum, Nemocnice ve Frýdku-Místku, přísp. org.

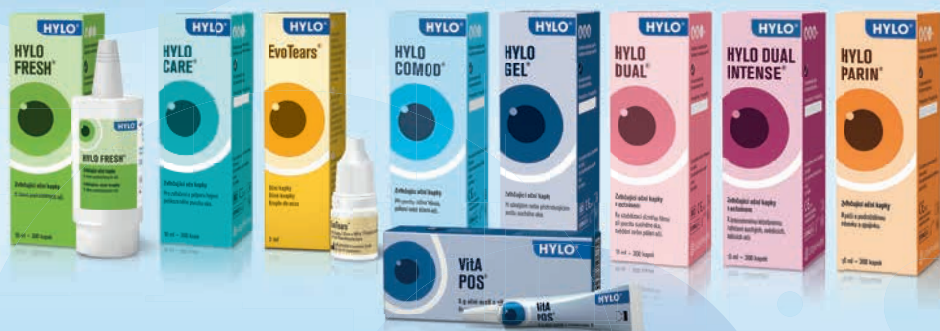Elektrofyzilogické vyšetřovací metody v oftalmologii patří mezi objektivní metody vyšetření zrakových funkcí. Doporučují se u pacientů, u kterých potřebujeme potvrdit podezření na různá oční onemocnění nebo v případě nejasných očních nálezů. Obecně platí, že v případě poškození světločivých elementů, tyčinek a čípků, se doporučuje elektroretinografie (ERG), v případě poškození zrakové dráhy vizuálně evokované potenciály (VEP) a při poškození pigmentového epitelu sítnice elektrookulografie (EOG).

Na našem pracovišti využíváme přístroj Diopsys Argos, který umožňuje vyšetřit u pacienta ERG a VEP. V rámci ERG je možné vyšetřit klasické zábleskové ERG, ERG na strukturované podněty a multifokální ERG. Mezi hlavní výhody tohoto přístroje je rychlost vyšetření, jednoduchá interpretace získaných dat, používání neinvazivních kožních elektrod a výborná technická a vzdělávací podpora. Mezi nevýhody patří absence protokolu ISCEV a nižší amplitudy signálu z kožních elektrod.

V rámci této přednášky bude představeno několik kazuistik z naší běžné klinické praxe, kdy využíváme elektrofyziologické vyšetření k objektivizaci očních nálezů a to od diagnostiky glaukomu, optických neuropatií, přes různá sítnicová onemocnění až po subjektivní poruchy zraku.

# HYLO®

## ŘEŠENÍ PRO VŠECHNY STUPNĚ ZÁVAŽNOSTI A FORMY SUCHÝCH OČÍ



- ✓ Rychlá a dlouhotrvající úleva od příznaků díky vysoce kvalitnímu složení
- ✓ Bez konzervačních látek, fosfátů a emulgátorů
- ✓ Použitelnost 6 měsíců po prvním otevření

Produkty řady **HYLO®** jsou zdravotnické prostředky.

Před jejich použitím přečtěte pozorně návod k použití, který je přiložen ke každému balení.

Návody k použití a další užitečné informace naleznete také na [www.hylo.cz](http://www.hylo.cz)

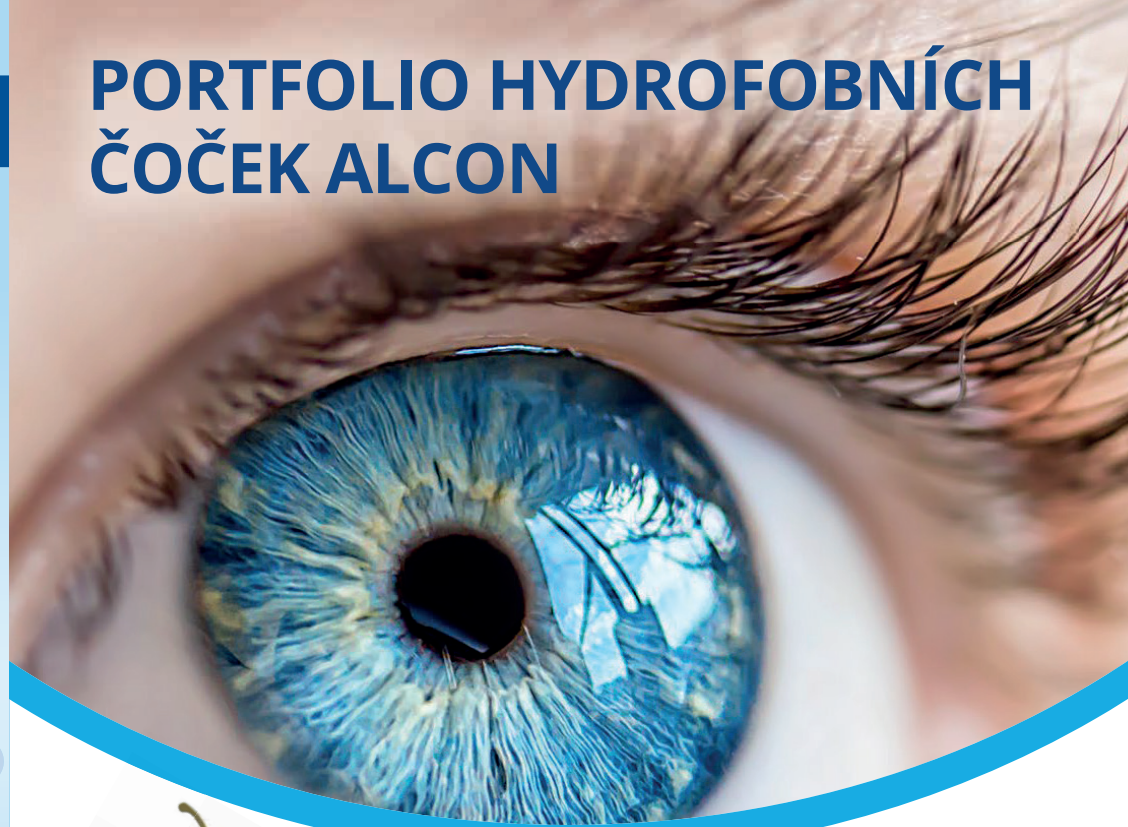
a [www.ursapharm.cz](http://www.ursapharm.cz)

 **URSAPHARM**

Distributor: **URSAPHARM** spol. s r. o., Kubánské náměstí 1391/11, 100 00 Praha 10  
IČO: 61678139 • tel.: +420 295 560 468 • e-mail: [info@ursapharm.cz](mailto:info@ursapharm.cz) • [www.ursapharm.cz](http://www.ursapharm.cz)

88-11/2-2016-01

# PORTFOLIO HYDROFOBNIČ ČOČEK ALCON



### TRIFOKÁLNÍ ČOČKA

**Víceohnisková nitrooční čočka pro korekci katarakty.** Pro pacienty, kteří si přejí snížit závislost na brýlích. Čočky poskytují plně funkční vidění na blízko, střední vzdálenost i do dálky. Pro ochranu sítnice jsou navíc vybaveny filtrem modrého světla. Dostupné také v torické variantě pro korekci astigmatismu.

### NITROOČNÍ ČOČKA S PRODLOUŽNÝM OHNISKEM

**Nitrooční čočka s prodlouženou hloubkou ostrosti pro korekci katarakty.** Pro pacienty, kteří se přejí snížit závislost na brýlích. Čočky využívají 100 % světla a poskytují kvalitní vidění v širokém rozsahu s funkčním viděním do blízka. Pro ochranu sítnice jsou navíc vybaveny filtrem modrého světla. Dostupné také v torické variantě pro korekci astigmatismu.

### MONOFOKÁLNÍ TORICKÁ ČOČKA

**Jednoohnisková nitrooční čočka pro korekci katarakty.** Zároveň upravují astigmatismus – rozostření a zkreslování obrazu způsobené nerovností rohovky. Čočky poskytují kvalitní ostré vidění do dálky. Pro ochranu sítnice jsou navíc vybaveny filtrem modrého světla.

### MONOFOKÁLNÍ ASFÉRIČKÁ ČOČKA

**Jednoohnisková nitrooční čočka v automatizovaném zaváděcím systému pro korekci katarakty** poskytující kvalitní ostré vidění do dálky. Speciální úprava umožňuje kontrastní vidění i za zhoršených světelných podmínek. Pro ochranu sítnice jsou navíc vybaveny filtrem modrého světla.

**Alcon**  
SEE BRILLIANTLY

Názorný a interaktivní edukační nástroj simuluje vidění s různými modely nitroočních čoček v reálných situacích.  
<https://alcon-vision-educator.web.app/#/>

 **SMART Educator**  
Průvodce světem nitroočních čoček

©2023 Alcon Inc.

Zdravotnický prostředek. Pro úplné informace ohledně indikací, kontraindikací a varování si prosím přečtěte návod k použití. Důležité informace o produktu najdete na stránce [ifu.alcon.com](http://ifu.alcon.com)






# Síla inhibice 2 SIGNÁLNÍCH DRAH<sup>1,2</sup>

## Prokázaná účinnost

### ANTI-VEGF-A

Inhibuje patologickou angiogenezi  
a omezuje permeabilitu cév<sup>1,2</sup>



## Bezpečnost léčby

### Fc fragment

Snižuje systémovou expozici,  
a tím zánětlivý potenciál protilátky<sup>1,2</sup>

## Nové možnosti

### ANTI-Ang-2

Omezuje zánětlivý proces  
a permeabilitu cév,  
obnovuje vaskulární stabilitu<sup>1,2</sup>

## ▼ Zkrácená informace o přípravku VABYSMO 120 mg/ml injekční roztok

**Účinná látka:** faricimab. **Indikace:** léčba dospělých pacientů s neovaskulární (vlhkou) formou věkem podmíněné makulární degenerace (VPMĐ), s poruchou zraku způsobenou diabetickým makulárním edémem (DME). **Dávkování; indikace VPMĐ:** doporučená dávka je 6 mg (0,05 ml roztoku) aplikovaná intravitreálně injekcí každé 4 týdny (jednou měsíčně) v případě prvních 4 dávek. Poté se doporučuje zhodnotit aktivitu onemocnění na základě anamnestických a/nebo zrakových parametrů 20 a/nebo 24 týdnů po zahájení léčby, aby bylo možné léčbu individualizovat. U pacientů bez známek aktivního onemocnění je třeba zvážit podání faricimabu každých 16 týdnů (4 měsíce). U pacientů s aktivním onemocněním je třeba zvážit léčbu každých 8 týdnů (2 měsíce) nebo 12 týdnů (3 měsíce). **Indikace DME:** doporučená dávka je 6 mg (0,05 ml roztoku) aplikovaná intravitreálně injekcí každé 4 týdny (jednou měsíčně) v případě prvních 4 dávek. Poté je léčba individualizována v režimu „treat and extend“. Na základě posouzení anamnestických a/nebo zrakových parametrů konkrétního pacienta lékařem lze poté dávkovací interval postupně prodloužit až na každých 16 týdnů (4 měsíce), a to v krocích až po 4 týdnech. Při změně anamnestických a/nebo zrakových parametrů je třeba dávkovací interval odpovídajícím způsobem upravit a při zhoršení anamnestických a/nebo zrakových parametrů má být interval zkrácen. **Pomocné látky:** Histidin, kys. octová (30%, pro úpravu pH), methionin, polysorbát 20, chlorid sodný, sacharóza, voda pro injekci. **Kontraindikace:** Hypersenzitivita na léčivou látku nebo na kteroukoli pomocnou látku, aktivní nebo suspektní oční nebo periokulární infekce, aktivní nitrooční zánět. **Upozornění:** Byla zjištěna souvislost intravitreálních injekcí faricimabu s endoftalmitidou, nitroočním zánětem, rhegmatogenním odchlípením sítnice a trhlinou sítnice. Aplikace přípravku musí být provedena za aseptických podmínek. Během 60 minut po intravitreální injekci faricimabu byly zjištěny přechodné zvýšení nitroočního tlaku. **Lékové interakce:** nepředpokládá se žádné interakce. Faricimab ale nemá být aplikován současně s jinými systémovými nebo očními inhibitory VEGF. **Nežádoucí účinky:** katarakta (11 %), krvácení do spojivky (7 %), zvýšení nitroočního tlaku (4 %), sklivcové zákaloky (4 %), bolest oka (3 %) a trhlina retinálního pigmentového epitelu (pouze VPMĐ) (3 %). Nejzávažnějšími nežádoucími účinky byly uveitida (0,5 %), vitritida (0,3 %), endoftalmitida (0,3 %), trhlina sítnice (0,2 %) a rhegmatogenní odchlípení sítnice (<0,1 %). **Těhotenství a kojení:** Ženy ve fertilním věku mají během léčby a po dobu nejméně 3 měsíců po poslední intravitreální injekci faricimabu používat účinnou antikoncepci. Během kojení se nemá LP podávat. **Balení přípravku:** 0,24 ml sterilního roztoku s 28,8mg faricimabu ve skleněné injekční lahvičce s potažovanou pryžovou zátkou s hliníkovým uzávěrem se žlutým odtrhacím plastovým víčkem, 1 tupá jehla s filtrem. **Podmínky uchování:** Uchovávejte v chladničce (2 °C – 8 °C). Chrňte před mrazem. Uchovávejte injekční lahvičku v krabici, aby byl přípravek chráněn před světlem. Před otevřením lze injekční lahvičku uchovávat při pokojové teplotě (20 °C – 25 °C) až po dobu 24 hodin. Zjistěte aplikaci injekce okamžitě po přípravě dávky. **Datum registrace:** 15. 9. 2022. **Datum poslední úpravy textu Zkrácené informace o přípravku:** 1. 3. 2023. Aktuální verze SPC je dostupná na <https://www.suikl.cz> resp. <https://www.roche.cz/cs/produkty-vpojis/produkty-lekari.html>. **Registrační číslo:** EU/1/22/1683/001. Výdej léčivého přípravku je vázán na lékařský předpis. Léčivý přípravek je hrazen z prostředků veřejného zdravotního pojištění. Před předepsáním přípravku se prosím seznáme s úplným zněním SPC. Další informace dostupné na adrese: Roche s.r.o., Futurama Business Park Bld F, Sokolovská 685/136f, 186 00 Praha 8, telefon 220 382 111. **Držitel rozhodnutí o registraci:** Roche Registration GmbH, Německo. Podrobné informace na <http://www.ema.europa.eu/>.

▼ Tento léčivý přípravek podléhá dalšímu sledování. To umožní rychlé získání nových informací o bezpečnosti. Žádáme zdravotnické pracovníky, aby hlásili jakákoli podezření na nežádoucí účinky na [www.suikl.cz/nahlasit-nezadouci-ucinky](http://www.suikl.cz/nahlasit-nezadouci-ucinky)

Ang-2 – angiotensin-2, Fc fragment – krystalizovatelná koncová oblast protilátky, která interaguje s receptory buněčného povrchu a některými proteiny komplementu; VEGF-A – vaskulární endotelální růstový faktor A

Reference: 1. Heier JS, et al. Lancet. 2022;399(10326):729-40. 2. Wykoff CC, et al. Lancet. 2022;399(10326):741-755.

© 2023 Proprietary & Confidential Information of Roche



Roche s.r.o.  
Futurama Business Park Bld F, Sokolovská 685/136f, 186 00 Praha 8  
telefon 220 382 111

M-CZ-00003116 Datum přípravy: březen 2023



1 mg/ml dexamethasonum + 5 mg/ml levofloxacinum, oční kapky, roztok

VEŠKERÁ ÚČINNOST. POLOVIČNÍ DÉLKA UŽÍVÁNÍ!<sup>1</sup>

Jediná schválená  
7denní fixní  
kombinace  
antibiotické  
a protizánětlivé  
léčby pro použití\*  
po operaci katarakty<sup>2</sup>



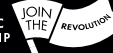**Zkrácené preskripční informace.** DUCRESSA® 1 mg/ml + 5 mg/ml, oční kapky, roztok. **Složení:** Jeden ml obsahuje sodnou sůl dexametazon-fosfátu ekvivalentní 1 mg dexametazonu a he-mihydrát levofloxacinu ekvivalentní 5 mg levofloxacinu. Jedna kapka (přibližně 30 mikrolitrů) obsahuje přibližně 0,03 mg dexametazonu a 0,150 mg levofloxacinu. Jeden ml očních kapek obsahuje 0,05 mg benzalkonium-chloridu a 4,01 mg fosfátů. **Léková forma:** 5ml lahvička z nízkodenzitního polyetylénu, s kapátkem s hrotem LDPE a šroubovacím uzávěrem z nízkodenzitního polyetylénu. Dostupné velikosti balení: 4 lahvička x 5 ml. **Indikace:** Prevence a léčba zánětu, a prevence infekcí spojených s operací katarakty u dospělých. Je třeba zohlednit oficiální návod pro správné použití antibakteriálních léků. **Dávkování a způsob podání:** Jedna kapka instilovaná do spojivkového vaku jednou za 6 hodin. Trvání léčení je 7 dnů. Je třeba dbát na to, aby nedošlo k předčasnému vysazení terapie. \*Opětné vyšetření pacienta k zhodnocení potřeby pokračování v podávání kortikosteroidových očních kapek jako monoterapie se doporučuje po dokončení 7 dnů terapie. Trvání léčení musí být určeno lékařem podle nálezů při vyšetření mikroskopickou šterbinovou lampou a v závislosti na závažnosti klinického obrazu. Následné léčení steroidními očními kapkami by nemělo být delší než 2 týdny. Není doporučeno u dětí a dospívajících (věku pod 18 let). Používejte s opatrností při renálních nebo jaterních poškozeních. Jedna kapka by měla být podána do laterálního očního koutku při současném tlaku v místě mediálního očního koutku, aby se předešlo drenáži kapek. Aby se předešlo poranění, vyhněte se kontaktu nádoby s okem a okolními strukturami. Při nesprávné manipulaci mohou být oční roztoky kontaminovány častými bakteriemi a způsobit závažné poškození oka. Systémové vstřebávání může snížit nazolakrimální otkluz kompresí slzovodů. V případě konkomitantního léčení jinými roztoky očních kapek by měly být intervaly mezi instilacemi 15 minut. **Kontraindikace:** Přecitlivělost na účinnou látku levofloxacin nebo jiné chinolony, na dexametazon nebo jiné steroidy, nebo na kteroukoli pomocnou látku. Herpes simplex, keratitida, plané neštovice a jiná virální onemocnění rohovky a spojivky. Mykobakteriální infekce oka způsobené acidorezistentními bacioly, jako jsou Mycobacterium tuberculosis, Mycobacterium leprae nebo Mycobacterium avium, bez omezení na tyto mikroorganismy. Plišňavá onemocnění očních struktur. Neléčené hnisavé infekce oka. **Varování a zvláštní upozornění:** Pouze k očnímu použití, nesmí být injikováno subkonjunktiválně. Roztok by neměl být aplikován přímo do přední komory oka. Dále trvalý použití může indukovat rezistenci na antibiotika s výsledným přerůstáním necitlivých organismů, včetně plísni. Pokud dojde k rozvoji infekce, mělo by být léčení přerušeno a použita alternativní terapie. Dále trvalý použití topických očních kortikosteroidů může vést k oční hypertenzii/glaukomu a toto riziko se zvyšuje u predisponovaných pacientů (např. diabetes). Doporučuje se provádět časté kontroly nitroočního tlaku. Při použití systémových a topických kortikosteroidů mohou být hlášeny poruchy vidění. Pokud určitý pacient přijde s příznaky, jako jsou rozmazané vidění nebo jiné poruchy vidění, je třeba zvážit jeho doporučení k oftalmologovi. Topické oční kortikosteroidy mohou zpomalit hojení poranění rohovky. Je též známo, že topické oční NSAID zpomalují hojení poranění. Současné použití topických očních NSAID a steroidů může zvýšit potenciál vzniku problémů s hojením. Je známo, že při onemocněních způsobujících ztenčení rohovky nebo skléry se při použití topických kortikosteroidů vyskytl perforace. Fluorchinolony jsou spojovány s reakcemi s přecitlivělostí, a to již po jediné dávce. Pokud se objeví alergická reakce na levofloxacin, přerušete podávání léku. Při terapii systémovými fluorochinolony včetně levofloxacinu se mohou objevit zánět a ruptury slach, zejména u starších pacientů a pacientů léčených současně kortikosteroidy. Při první známce zánětu slach je třeba postupovat opatrně a léčení by mělo být přerušeno. Po intenzivní nebo dlouhodobé terapii se mohou u predisponovaných pacientů, včetně dětí a pacientů léčených inhibitory CYP3A4 (včetně ritonaviru a kobicistatu), vyskytnout Cushingův syndrom a/nebo surově naslazené spoutání se systémovým vstřebáváním očního dexametazonu. V těchto případech by mělo být léčení postupně vysazeno. Dále trvalý použití (obecně pozorováno během 2 týdnů, léčení může vést k sekundárním očním infekcím (bakteriálním, virálním nebo plišňavým). Kromě toho mohou topické oční kortikosteroidy podporovat, zhoršovat nebo maskovat záněty a příznaky oční infekce způsobené oportunními mikroorganismy. Bylo hlášeno, že benzalkonium-chlorid způsobuje podráždění oka, příznaky suchých očí a může narušovat film slz a povrch rohovky. Je třeba používat s opatrností u pacientů se suchým okem a u pacientů, kde může dojít k narušení rohovky, a pacientů by měly být v případě detekování použití monitorovány. Po operaci katarakty by pacient neměl nosit kontaktní čočky po celou dobu trvání terapie. **Interakce:** Není pravděpodobné, že interakce s jinými produkty pro systémové použití budou klinicky relevantní. Současné použití topických steroidů a topických NSAID může zvýšit potenciál vzniku problémů s hojením rohovky. Inhibitory CYP3A4 (včetně ritonaviru a kobicistatu) mohou snížit clearance dexametazonu, což se projeví zvýšenými účinky. Těto kombinace je třeba se vyhnout, pokud přínos nepřeváží nad zvýšeným rizikem nežádoucích účinků systémových kortikosteroidů, a pacientů by měly být monitorovány z hlediska systémových účinků kortikosteroidů. **Těhotenství:** Léčení není doporučeno v průběhu těhotenství. Léčení by mělo být zejména v průběhu prvních tří měsíců prováděno pouze po pečlivém zhodnocení poměru přínos-riziko. **Kojení:** Není doporučeno. **Riziko a používání strojíků:** Při výskytu rozmazaného vidění musí pacient před řízením nebo používáním strojíků počkat až do vyjasnění vidění. **Nežádoucí účinky:** Velmi časté: Zvýšení nitroočního tlaku. Časté: Pálení očí, snížené vidění, nezádo- učená hlenu, nepohodlí, podráždění, píchání, svědění a rozmazané vidění. **Vážné:** U onemocnění způsobujících ztenčení rohovky může vést topické použití k perforaci rohovky. Nežádoucí reakce, které by mohly být pozorovány při detekování účinných levofloxacinu, a mohou se potenciálně vyskytnout také u přípravku Ducressa, zahrnují ruptury ramene, ruky, Achillovy nebo jiných slach, které zvyšovaly chirurgickou rekonstrukci nebo vedly k dále trvajícím invaliditám. Riziko těchto ruptur se může zvýšit u pacientů léčených kortikosteroidy. Kompletní seznam nežádoucích účinků najdete v SPC. **Předávkování:** V případě topického předávkování by mělo být zastaveno léčení. V případě detekování podráždění je třeba vyplachovat oči sterilní vodou. Příznaky podmi- něným způsobem nejsou známy. Lékař může zvážit výplach žaludku nebo zvracení. **Zvláštní opatření pro uchování:** Zlikvidujte do 28 dnů po prvním otevření. **Držitel rozhodnutí o registra- ci:** Santen Oy, Niittyhaankatu 20, 33720 Tampere, Finsko. **Datum přípravy:** 06. 2022. **Prostudujte před předepsáním DUCRESSA® Souhrn údajů o přípravku (SPC) relevantní pro zemi vaší praxe**

<sup>1</sup> Bandello F et al. Eye 2020. <https://doi.org/10.1038/s41433-020-0869-1>.

<sup>2</sup> Ducressa SmPC, June 2022.

<sup>3</sup> Během testování byl pacientům podáván po 7 dní levofloxacin (5 mg/ml) + dexametazon (1 mg/ml) a následně dexametazon (1 mg/ml) samostatně po dobu 7 dnů<sup>1</sup>

DUC-CZ-230005



# LÉČBA GLAUKOMU BEZ KONZERVANTŮ



# PŘIDEJTE SE K NÁM

Toužíte stát se posilou zkušeného týmu oftalmologů pod vedením primářky Valešové nebo Skorkovské? NeoVize rozšiřuje své řady a hledá oftalmologa nebo oftalmoložku, kteří se nebojí výzev a mají vášně pro oční medicínu.



Pošlete  
svůj životopis  
s fotografií na

[kariera@neovize.cz](mailto:kariera@neovize.cz)



V NeoVizi jako zaměstnanec najdete:

- Profesionální rozvoj a vzdělávání, s možností najít si to, co vás na oftalmologii nejvíc baví
- Pro lékaře se základním kmenem podpora v předatestační přípravě
- Uplatnění absolventů
- Akreditace vzdělávání 3. stupně
- Nadstandardní zdravotní péče pro sebe i svou rodinu
- Snížené úvahy
- Flexibilní nastavení pracovní doby
- Hlídkání dětí na pracovišti
- Množství dalších benefitů včetně příspěvku na relokaci

Chcete být součástí našeho úspěchu? Přidejte se do NeoTýmu a tvořte s námi budoucnost našich pacientů s lepším zrakem, lepším životem.

Více informací na [www.neovize.cz/kariera/](http://www.neovize.cz/kariera/)

**NeoVize**  
Lepší zrak, lepší život


# Xalatan®

latanoprost 50 µg/ml, oční kapky, roztok

# Xalacom®

latanoprost 50 µg/ml + timolol 5 mg/ml  
oční kapky, roztok

## Zkušenost, na kterou se u nemocných s glaukomem s otevřeným úhlem a nitrooční hypertenzí můžete spolehnout.<sup>1-6</sup>



### Zkrácená informace o přípravku:

**XALACOM 0,05 mg/ml + 5 mg/ml oční kapky, roztok. Složení:** 1 ml roztoku obsahuje latanoprostu 50 mikrogramů a timololu 5 mg (jako timolol maleas 6,83 mg). Jedna lahvička přípravku XALACOM obsahuje 2,5 ml roztoku (přibližně 60 kapek). Pomocné látky se známým účinkem: Jeden ml roztoku obsahuje: 0,2 mg benzalkonium-chloridu, 6,3 mg fosfátů a další pomocné látky. **Indikace:** Snížení nitroočního tlaku u pacientů, kteří trpí glaukomem s otevřeným úhlem a oční hypertenzí s nedostatečnou odpovědí na léčbu kvádrami beta-blokátory nebo analogy prostaglandinu. **Dávkování a způsob podání:** Dospělí (včetně starších pacientů): Jednu kapku včepávat do postiženého oka (očí) 1x denně. Kontaktní čočky je třeba před podáním očních kapek vyjmout, po 15 minutách je možné čočky opět vrátit do oka. V případě, že se podává více lokálních očních léků, je nutné dodržet alespoň pětiminutový interval. **Pediatrická populace:** Bezpečnost a účinnost nebyla stanovena. **Kontraindikace:** Reaktivní onemocnění dýchacích cest, včetně astma bronchiale, nebo astma bronchiale v anamnéze, těžká forma chronické obstrukční plicní nemoci, sinusová bradykardie, sick sinus syndrom, sinoatriální blokáda, AV blokáda 2. nebo 3. stupně nekontrolovaná pacemakerem, klinicky zjevné srdeční selhání, kardiogenní šok. **Předčtyřvelet na léčivé látky nebo pomocné látky. Zvláštní upozornění:** XALACOM se může vstřebávat systémově, mohou se objevit kardiovaskulární a plicní nežádoucí účinky jako u systémově podaných beta-blokátorů. U pacientů s astmatem byli v souvislosti s používáním některých očních beta-blokátorů hlášeny respirační nežádoucí účinky včetně úmrtí při bronchospasmu. Pacientům se spontánní hypoglykemií nebo labilním diabetem mají být podávány oční beta-blokátory s opatrností. Beta-blokátory mohou maskovat příznaky hypertyreoidismu. Latanoprost může změnit barvu duhovky. Latanoprost je nutné používat s opatrností u pacientů s prodělanou herpetickou keratitidou, je nutné se vyvarovat použití u aktivní herpes simplex keratitidy a u pacientů s prodělanou rekurentní herpetickou keratitidou související s podáváním analogů prostaglandinu. V souvislosti s použitím latanoprostu bylo hlášeno ztmavnutí kůže očního víčka, které může být reverzibilní. Latanoprost může postupně měnit řasy a chloupky na léčeném oku, tyto změny zahrnují prodloužení, zesílení, pigmentaci a nárůst počtu řas nebo chloupků a špatný směr růstu řas. Změny řas jsou po ukončení léčby reverzibilní. **Interakce:** Po souběžném očním podání 2 analogů prostaglandinu bylo hlášeno paradoxní zvýšení nitroočního tlaku. Hypotenze a/nebo výrazná bradykardie v případě současně podávání očních beta-blokátorů a perorálních blokátorů kalciových kanálů, beta-blokátorů, antiarytmik (včetně amiodaronu), digitalisových glykosidů, parasympatomiemik, guanethidinu. Byla hlášena zesílená beta-blokáda (tj. snížení tepové frekvence, myokardální deprese) při současně léčbě inhibitory GPCR2/6 (tj. chinidin, fluvoxetin, paroxetin) a timololem. Účinek na nitrooční tlak nebo známé účinky na systémovou beta-blokádu mohou být při užívání přípravku Xalacom a beta-blokátorů zesíleny. **Nežádoucí účinky:** U 16-20% ze všech pacientů objevuje zvýšená pigmentace duhovky (velmi častý výskyt), která může být trvalá. **Uchovávaní:** Při teplotě 2 oC - 8 oC (v chladničce), uchovávejte lahvičku v krabici, chráňte před světlem. Chemická a fyzikální stabilita byla prokázána pro otevření před použitím na dobu 28 dní při uchovávaní do 25°C. **Balení:** PE lahvička o objemu 5 ml, kapací aplikátor, strukturovaná zátko, vnitřní ochranný PE kryt, krabice. **Velikost balení:** 1 x 2,5 ml, 3 x 2,5 ml. **Jméno a adresa držitele rozhodnutí o registraci:** Ujohin EESV, Rivium Wierstean 142, 2309 LD Capelle aan den IJssel, Nizozemsko. **Registrační číslo:** 64/403/01-C. **Datum poslední revize textu:** 22. 6. 2022. **Způsob vydání:** Vázany na lékařský předpis. **Způsob úhrady:** Hrazený z veřejného zdravotního pojištění. **Drže, než přípravek předepíšete, seznamte se, prosím, s úplnou informací o přípravku (SPC).**

### Zkrácená informace o přípravku:

**XALATAN 0,05 mg/ml oční kapky, roztok. Složení:** Latanoprostu 0,05 mg v 1 ml očních kapek. Pomocné látky se známým účinkem: 0,2 mg benzalkonium-chloridu, 6,3 mg fosfátů a další pomocné látky. **Indikace:** Snížení zvýšeného nitroočního tlaku u pacientů, kteří trpí glaukomem s otevřeným úhlem a okulární hypertenzí. Snížení zvýšeného nitroočního tlaku u pediatrických pacientů se zvýšeným nitroočním tlakem a difúzním glaukomem. **Dávkování a způsob podání:** Doporučuje se včepávat jednu kapku do postiženého oka (očí) 1 x denně. Optimálního účinku je dosaženo tehdy, pokud je Xalatan podáván ve večerních hodinách. Pokud je podáván více než jeden očními očními přípravky, mezi jednotlivými přípravky by měl být zachován časový odstup nejméně pěti minut. Přípravek Xalatan je možné používat u pediatrické populace se stejným dávkováním jako u dospělých. Nejsou k dispozici údaje pro předčasné nrozezení dětí (gestační věk je nižší než 36 týdnů). Údaje o nekové skupině pacientů mladších než 1 rok jsou omezené. **Kontraindikace:** Hypersenzitivita na latanoprost nebo jinou složku přípravku. **Zvláštní upozornění:** XALATAN může postupně změnit barvu lečného oka zvýšením množství hnědého pigmentu v duhovce. Před začátkem léčby měl být pacient informován o možnosti trvalé změny barvy očí. Pokud se přípravek podává jen do jednoho oka, může vzniknout třeba heterochromie. XALATAN by měl být podáván s opatrností u pacientů s chronickým glaukomem s uzavřeným úhlem, u glaukomu s otevřeným úhlem, u pseudotumorálních pacientů a u pigmentového glaukomu, u zánětlivého a neovaskulárního glaukomu nebo zánětlivých stavů oka, během preoperačního období u operaci šedého zákalu, u pacientů s prodělanou herpetickou keratitidou. Je nutné vyvarovat se jeho použití v případech aktivní herpes simplex keratitidy a u pacientů s prodělanou rekurentní herpetickou keratitidou související s podáváním analogů prostaglandinu. Dále u pacientů s afakií, s pseudotakii s natřezným zadním puzdrem čočky nebo s předněkomorovou čočkou, u pacientů se známými rizikovými faktory pro systémové makulární edém a u pacientů se známými předepisujícími rizikovými faktory pro intrauveitidu. **Interakce:** Definivní údaje o interakcích nejsou k dispozici. Po souběžném očním podání 2 analogů prostaglandinu bylo hlášeno paradoxní zvýšení nitroočního tlaku. Proto se podání 2 a více prostaglandinů, analogů prostaglandinů nebo derivátů prostaglandinu nedoporučuje. **Fertilita, těhotenství a kojení:** Těhotenství: Bezpečnost přípravku při použití v těhotenství nebyla sledována. Přípravek vykazuje potenciálně nebezpečné farmakologické efekty ve vztahu k průběhu těhotenství, k plodu nebo novorozenci. Proto by se přípravek neměl užívat během těhotenství. **Kojení:** Latanoprost a jeho metabolity mohou přecházet do mateřského mléka. Xalatan by proto neměl užívat kojící ženy nebo by mělo být kojení během léčby přerušeno. **Nežádoucí účinky:** Velmi časté: zvýšená pigmentace duhovky, mírná až střední hyperémie spojivek, podráždění oka (pění, pocit písku v oku, svědění, bodání a pocit cizího tělesa), změny řas a chloupků (prodloužení, zesílení, pigmentace, nárůst jejich počtu) (většina případů u japonské populace). Další viz platné SPC. **Předávkování:** V případě předávkování se kromě iritace oka a konjunktivální hyperémie neobjevily žádné další oční nežádoucí projevy. V případě předávkování přípravkem Xalatan má být zavedena symptomatická léčba. **Uchovávaní:** Uchovávejte lahvičku v krabici bez zvláštních podmínek, aby byl léčivý přípravek chráněn před světlem. Po otevření lahvičky uchovávejte při teplotě do 25 °C a spoiřtebubla během 4 týdnů. **Balení:** Jedna PE lahvička obsahuje 2,5 ml roztoku, což odpovídá přibližně 60 kapkám. **Velikost balení:** 1 x 2,5 ml, 3 x 2,5 ml. **Jméno a adresa držitele rozhodnutí o registraci:** Ujohin EESV, Rivium Wierstean 142, 2309 LD Capelle aan den IJssel, Nizozemsko. **Registrační číslo:** 64/164/03-C. **Datum poslední revize textu:** 22. 6. 2022. **Způsob vydání:** Vázany na lékařský předpis. **Způsob úhrady:** Hrazený z veřejného zdravotního pojištění. **Drže, než přípravek předepíšete, seznamte se, prosím, s úplnou informací o přípravku (SPC).** **Před předepsáním se prosím seznamte s úplnou informací o přípravku.**

**Reference:** 1. Alm A, Widengård I. Latanoprost: experience of 2-year treatment in Scandinavia. Acta Ophthalmol Scand 2000;78:71-76. 2. Alm A, et al. A 5-year, multicenter, open-label, safety study of adjunctive latanoprost therapy for glaucoma. Arch Ophthalmol 2004;122:957-965. 3. Higginbotham EJ, et al. Latanoprost and timolol combination therapy vs monotherapy: one-year randomized trial. Arch Ophthalmol 2002;120:915-922. 4. SPC Xalatan, datum poslední revize textu: 22. 6. 2022. 5. SPC Xalacom, datum poslední revize textu: 22. 6. 2022. 6. Pfeiffer N. A comparison of the fixed combination of latanoprost and timolol with its individual components. Graefes Arch Clin Exp Ophthalmol 2002;240:893-895.

<sup>1</sup>European Glaucoma Society Guidelines: 5th edition (2020).







